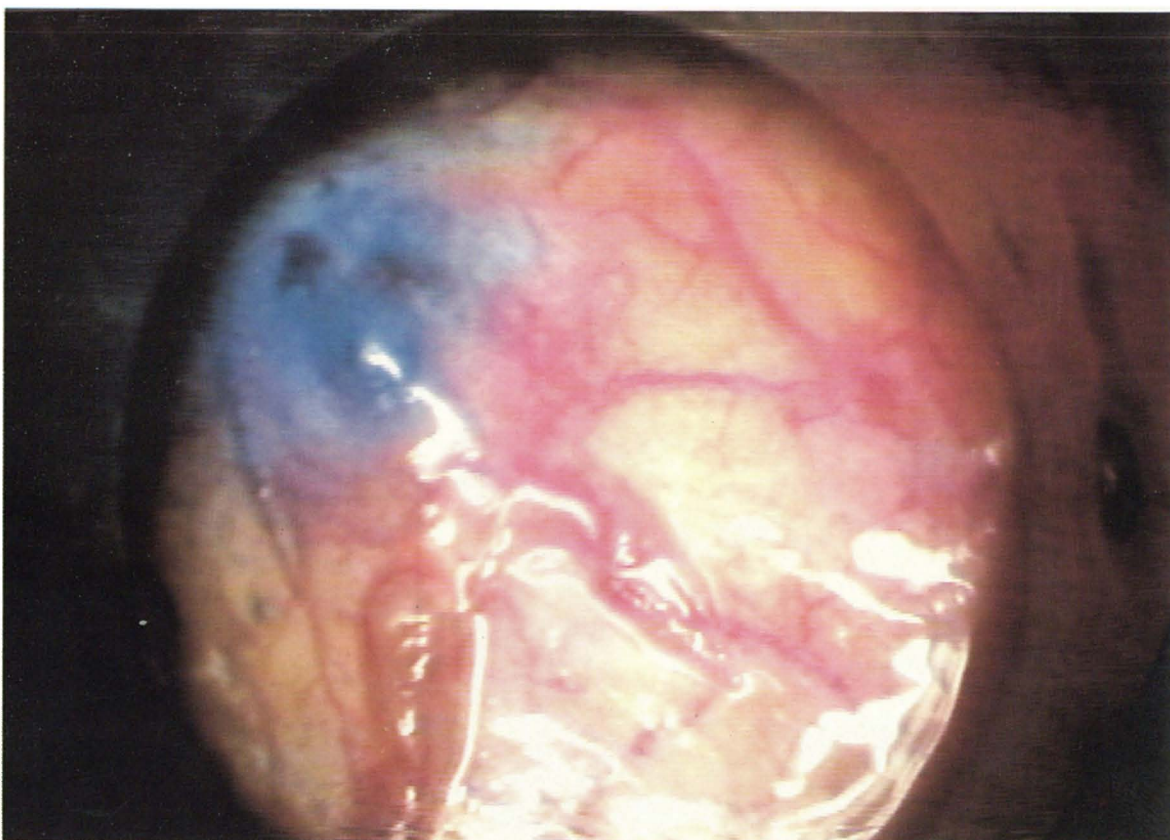


La foto del mese



Paziente di anni 40, donna, affetta da insufficienza renale cronica da Vasculite ANCA-positiva.
Dopo 5 giorni di CAPD versamento all'emitorace di destra.
Sospettando una connessione fra il torace e la pleura, dopo riempimento dell'addome con un bag da 2 litri di soluzione di dialisi peritoneale contenente disciolti 10 ml. di soluzione di bleu di metilene, si è proceduto ad effettuare una toracosopia che ha permesso, una volta svuotata la pleura, di evidenziare sia il forame di congiunzione che la fuoriuscita in pleura del liquido addominale.

*G. Garosi, A. Gotti, M. Di Bisceglie, N. Di Paolo
(Divisione di Nefrologia USL 30 - Siena, Istituto di Chirurgia Toracica dell'Università di Siena)*