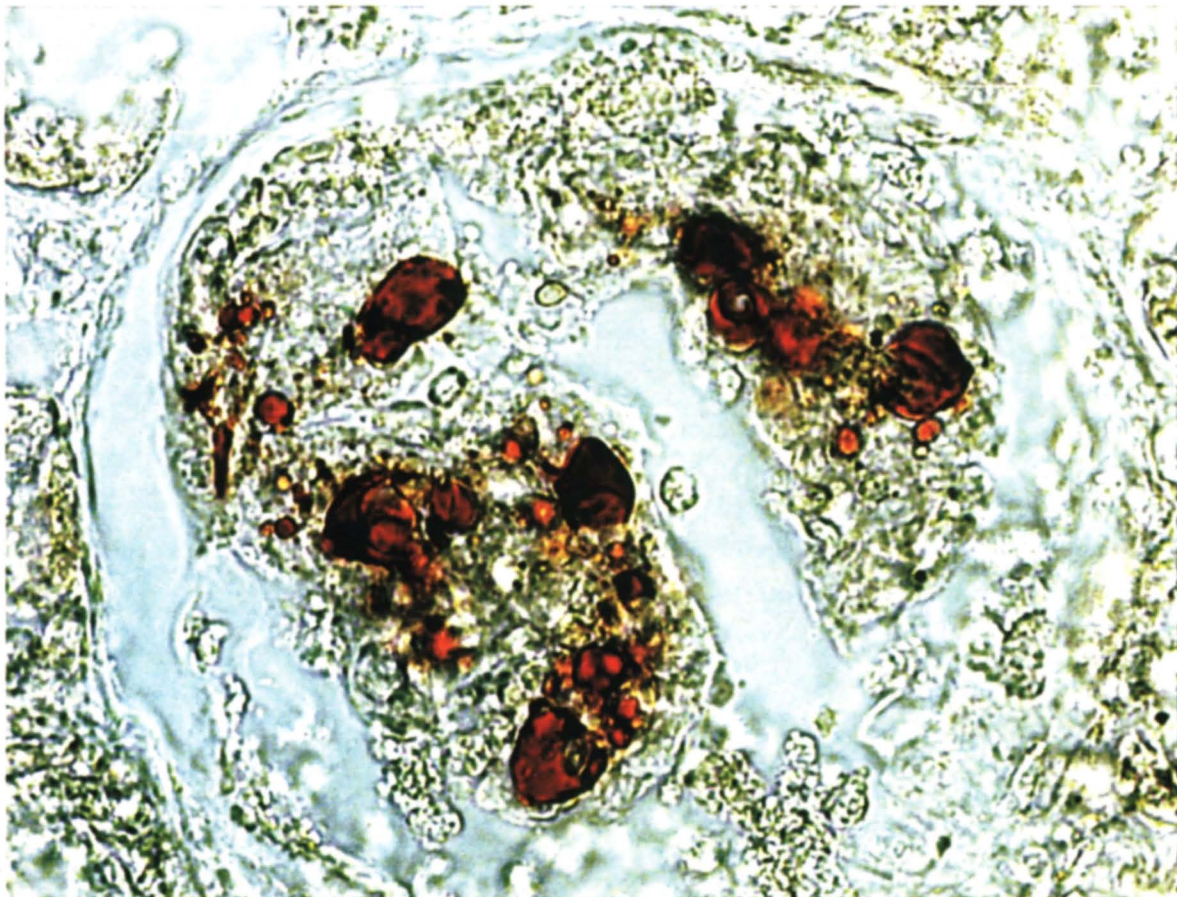


La foto del mese



Il caso: donna 58enne coinvolta in incidente stradale; riporta frattura tibiale destra e di n. 5 elementi costali.

Il giorno seguente insorge dispnea e lieve discesa dell'Hct; un RX torace evidenzia segni di sovraccarico del piccolo circolo. In seconda gioranta accentuazione delle difficoltà respiratorie, ipotensione, un RX torace evidenzia imbibizione interstiziale; alle ore 23 sopraggiunge l'exitus per improvviso arresto cardiocircolatorio.

All'autopsia macroscopicamente a livello polmonare ed encefalico:
Embolia grassosa dei piccoli vasi

Rene: Colorazione Sudan III
Embolia grassosa delle anse glomerulari (X 1000)