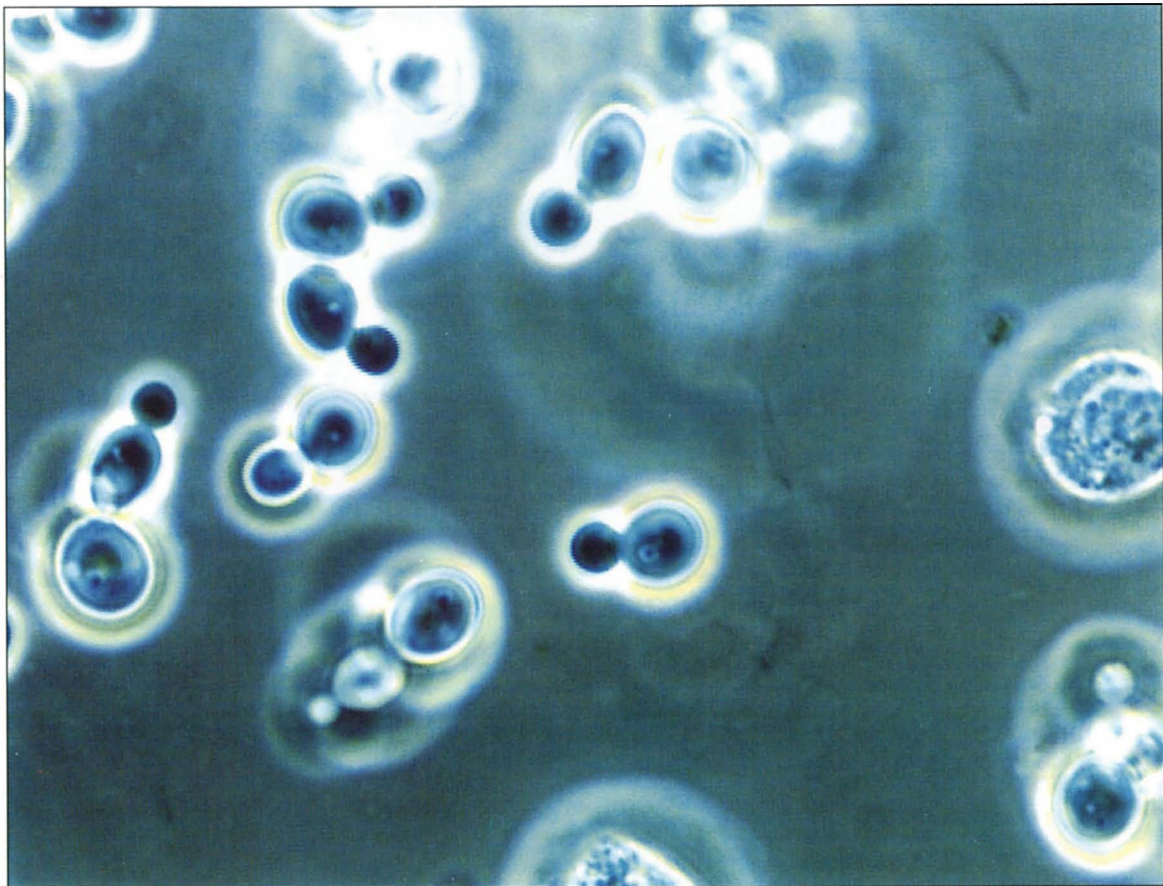


La foto del mese



Peritonite da *Candida Albicans* in paziente in CAPD.
Evidenziazione di lieviti all'osservazione microscopica del sedimento del liquido peritoneale. Reperto di rara osservazione, essendo la diagnosi più frequente con metodiche colturali del liquido peritoneale o con osservazione di ife fungine all'interno del catetere peritoneale.

Di Paolo N, Capotondo L, Garosi G
UO Nefrologia, Azienda Ospedaliera Senese, Siena