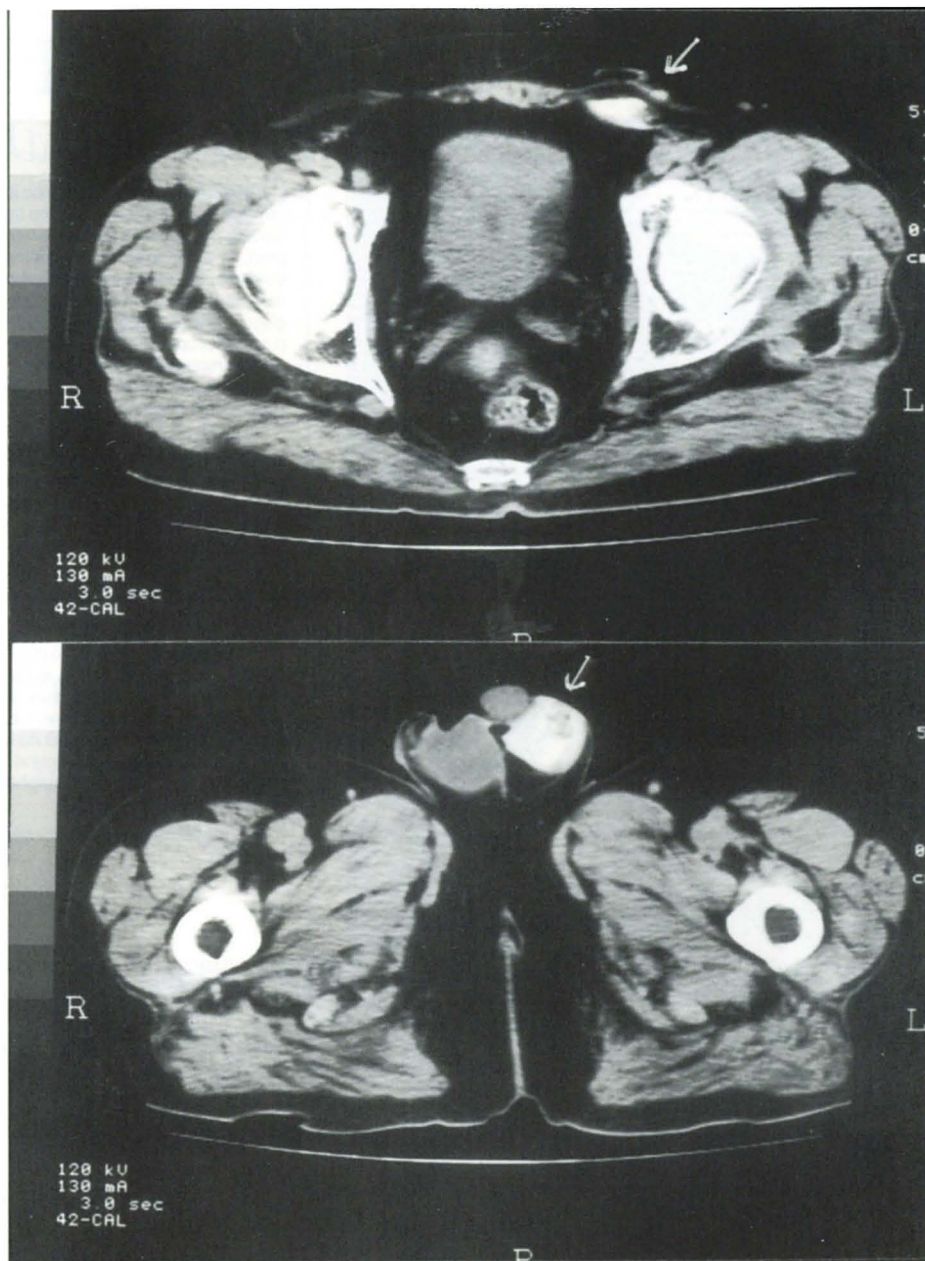


La foto del mese



Dimostrazione di pervietà del dotto Peritoneo-Vaginale in un paziente in trattamento dialitico peritoneale affetto da edema scrotale e riduzione marcata dell'ultrafiltrazione peritoneale. Le 2 foto, in sequenza temporale, evidenziano il passaggio di liquido di dialisi peritoneale e di mezzo di contrasto attraverso il dotto e l'opacizzazione a livello scrotale.

Di Paolo N, Petrini G
UO Nefrologia, Azienda Ospedaliera Senese, Siena