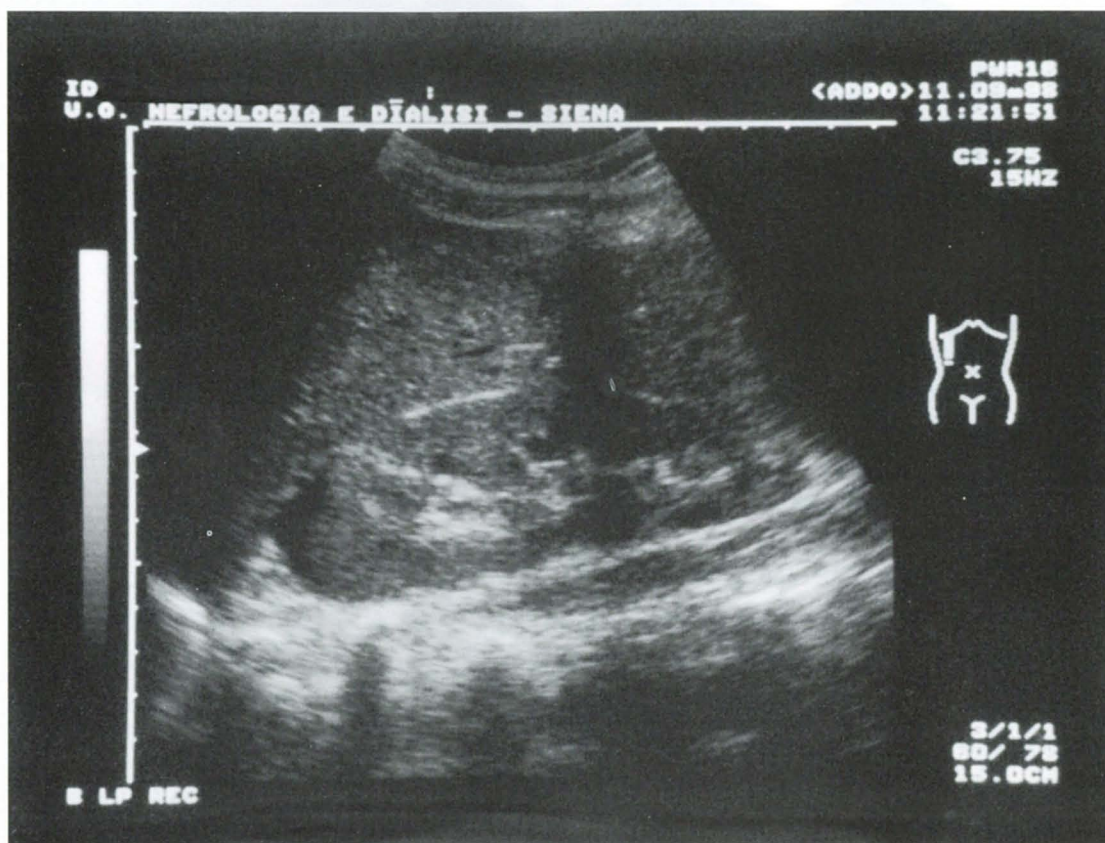


La foto del mese



Paziente di 22 anni di sesso femminile. Comparsa di ipertensione preceduta da brivido con dolore lombare e manovra di Giordano a dx nettamente positiva. L'ecotomografia renale dx evidenzia una lesione rotondeggiante di circa 25 mm del polo superiore, ad ecogenicità lievemente aumentata rispetto al parenchima circostante, con falda liquida perirenale: quadro di nefrite acuta lobare del polo superiore. La terapia antibiotica ha rapidamente risolto il quadro clinico: a distanza di 20 gg il reperto ecotomografico risulta in parziale regressione.

Luigi Capotondo, Simone Brardi, Nicola Di Paolo

U.O. Nefrologia. Azienda Ospedaliera Senese. Siena