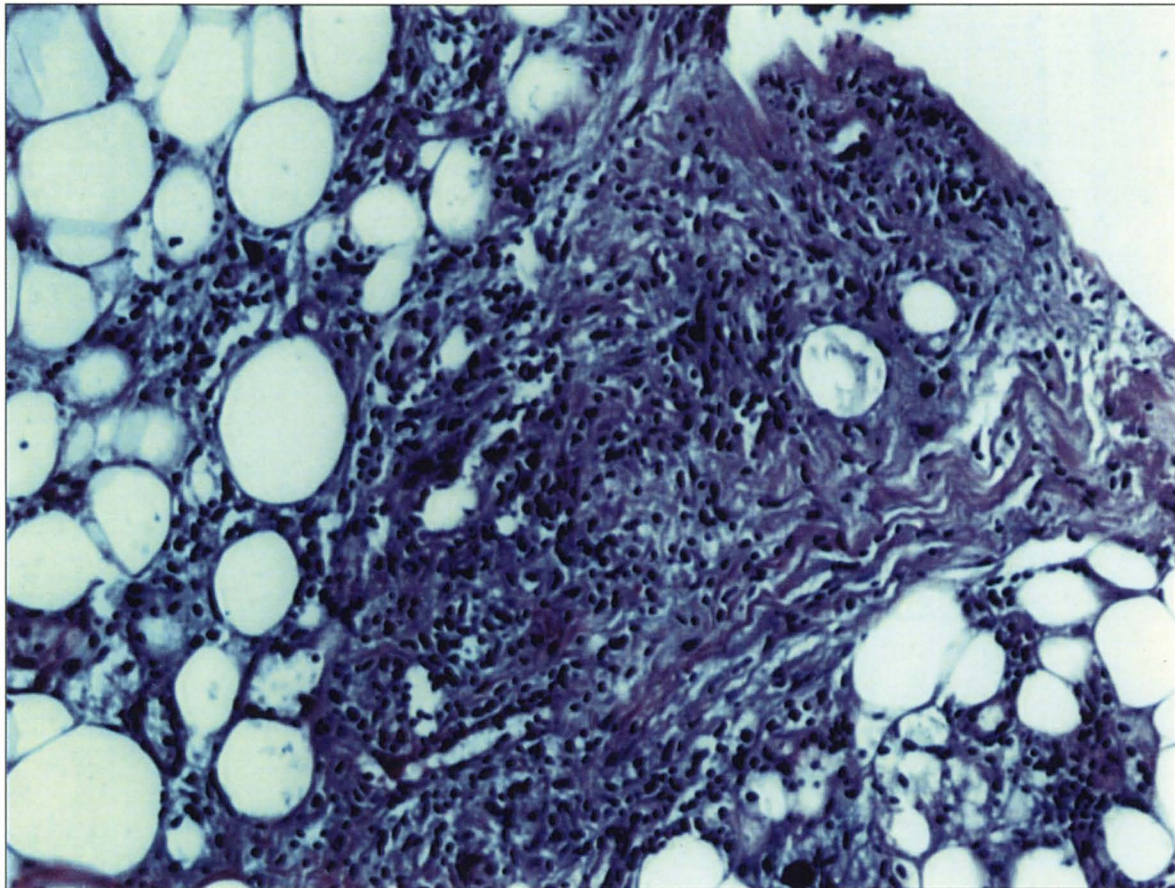


La foto del mese



PERITONITE TUBERCOLARE IN CORSO DI CAPD

Paziente affetta da fibrosi post-tuberculare. % anni di CAPD e poi infezione peritoneale resistente alle terapie tradizionali: le culture a lungo termine hanno dato esito all'isolamento di *Mycobacterium bovis*.

Rimozione del catetere e biopsia peritoneale che mostra un quadro di infiltrazione parvicellulare mista a cellule giganti che interessa anche i setti del tessuto grasso.

È presente anche un modesto quadro di sclerosi.

F. Caputo, A. Spinelli, A. Tralongo

UO Nefrologia e Dialisi - Ospedale Civico-Di Cristina - Ascoli - Palermo